

18.09.2011r

Lenon Rz. z Lichbawka-
Warmińskiego

Dziękuję serdecznie panu Piotrowi Leszczyńskiemu
za pomoc w leczeniu mojego schorzenia.

Moje spotkanie z panem Piotrem rozpoczęło się
po wykonaniu badania kontrolnego U.S.G. jamy
brzuszej. Lekarz w czasie badania wykrył naczyniaka
w ściennej płacie wątroby o wymiarach 31x25mm -
byłem przerażony. Żaden z lekarzy nie mógł mi pomóc,
lekarz rekinny, profesor hepatologii nauyniowej z W-wy
mówili jednym głosem - można tylko obserwować.
Przez znajomego mojego sgnia dowiedzieliem się że
jest bardzo dobry bioenergoterapeuta pan Piotr,
umówilem się na wizytę. W czasie pierwszej wizyty
doznałem niezrozumiałego dla mnie odczucia.
Po tej wizycie poprosilem pana Piotra o leczenie na
odległość, w czasie terapii miałem uczucie mrowienia
w palcach nóg i rąk, lekkie przeczenie w okolicach
wątroby. Po dwóch m-cach zrobiłem powtórne
badanie U.S.G., naczyniak zmniejszył się do
wymiarów 27x14mm. Dalej korzystam z pomocy
pana Piotra. Wiem bioterapia mi pomaga,
dziękuję bardzo za pomoc i za cudowne działanie
energii Pana Piotra Leszczyńskiego.

Jako potwierdzenie osiągnięci mojego
leczenia, załączam wyniki badań
diagnostycznych. Dane osobowe o
wiadomości u pana Piotra.

WYNIK BADANIA

Pacjent : **Zenon**

Data urodzenia : **04-05-1959**

Wykonał : **lek. med.**

Dnia : **12-04-2011**

Aparat : **Aplio MX**

Głowica : **C - 1,9-6MHz**

Zlecone przez :

Opis badania - USG jamy brzusznej

Wątrobą prawidłowej wielkości, jednorodną; w prawym płacie (segment VIII) widoczna jest hiperechogeniczna zmiana typu naczyńniaka - 31x25mm, do weryfikacji w TK.

Pęcherzyk żółciowy cienkościenny, bez złożeń. Drogi żółciowe nieposzerzone.

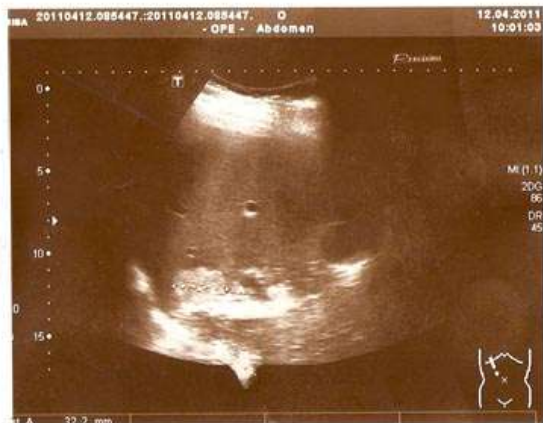Trzustka, śledziona w normie.

Torbiele w zatokach nerek (głównie w prawej); torbiel obwodowa w nerce lewej - 46x27mm, poza tym nerki prawidłowe. Pęcherz moczowy bez zmian ogniskowych.


Gruczoł krokowy niepowiększony - masa ok. 31g (ok. 48x28x42mm).

Objętość moczu w pęcherzu po mikcji - ok. 30ml.

Aorta brzuszna nieposzerzona.



Telefon: [REDACTED]

| | | |
|------------------------------------------------------------------------------------------------------------------------------------------------|-------------------------------------------------------|-----------------------------------------------------------------------|
| Data: 21.06.2011 Nr badania: 4763/TKO/11 | Imię i nazwisko pacjenta: Zenon Rzesutowski | |
| Wynik badania tomografii komputerowej  98711 | Wiek: 52 | PESEL: 59 [REDACTED] |
| | Adres pacjenta: | ul. [REDACTED] |
| | Jednostka kierująca: | Zespół Opieki Zdrowotnej Lidzbark Warmiński, Poradnia chirurgiczna |
| | Lekarz kierujący: | [REDACTED] |
| | Lekarz wykonujący: | [REDACTED] |
| | Badanie: | TK j.brzuszna (cel. wątroby) (88.012) |

Wynik:

Badanie CT jamy brzusznej wykonano przed i po podaniu kontrastu iv (faza tętnicza, żylna i miąższowa) , po wcześniejszym wypełnieniu pętki jelitowych zawiesiną cieniującą .

na pograniczu segmentów VIII i I wątroby widoczna słabo separująca się zmiana ogniskowa wielkości około 32x23 mm, staje się ona lepiej widoczna w fazie żylnego badania na tle wzmocnionego miąższu wątroby, w fazie miąższowej jest izodensyjna z miąższem wątroby - w badaniu KT odpowiada naczyniakowi wątroby.

W nerkach widoczne są torbiele korowe wielkości 21x12 mm w prawej i 44x27 mm w lewej, ponadto w obu nerkach widoczne są torbiele okołomiedniczkowe modelujące nieco UKM obu nerek.

Nerki prawidłowo wydalają mocz cieniujący w opóźnionej fazie badania.

Pozostałe narządy miąższowe jamy brzusznej prawidłowe w badaniu KT.

Obecności powiększonych węzłów chłonnych w zakresie objętych badaniem nie stwierdza się.

W "oknie kostnym" widoczna jest torbielowata zmiana ogniskowa 19x17x9 mm w trzonie kręgu L3, drobne zmiany wytwórcze na kręwdziach trzonów.

Lekarz opisujący:

Nr PWZ: 9773116

Lekarz konsultujący: lek.med. [REDACTED]

USG jamy brzusznej:

OLSZTYN 12.08.2011r

p. Rz ██████████ Zenon I. 52

Wątroba o jednorodnej echogeniczności, w okolicy płata ogoniastego naczynek o wymiarach 27x14. Pęcherzyk żółciowy cienkościenny bez złogów. Drogi żółciowe zewnątrzwątrobowe nieposzerzone. Trzustka, śledziona, aorta brzuszna, przestrzeń okołoaortalna sonograficznie bez zmian. Nerka prawa z trzema torbielami bieguna dolnego wymiarach od 12 do 15mm. Nerka lewa z dużą torbielą bieguna dolnego o wymiarach 50x28mm oraz torbielą korową o średnicy 15mm. Cech zastójny nie stwierdza się. Złogów obustronnie nie uwidoczono. Pęcherz moczowy słabo wypełniony.

WYNIK WRAZ ZE ZDJĘCIAMI PROSZE Z
LOKAZYWAĆ PRZY
KOLEJNYCH BADANIACH !!!

SPECJALISTYCZNA PRAKTYKA LEKARSKA
lek. med. ██████████

10-346 Olsztyn

Informacja i rejestracja
tel. ██████████

WYNIK BADANIA USG

Pan Rz ██████████ Zenon wiek 52 lata

2011-12-08

Wynik:

Wątroba prawidłowej wielkości, o podwyższonej echogeniczności. Pęcherzyk żółciowy cienkościenny, bez złogów. Drogi żółciowe nieposzerzone. Trzustka, śledziona w normie. Aorta w odcinku brzuszny i okolica okołoaortalna bez zmian. Nerki położone prawidłowo. Prawa dł. ok. 14cm. Warstwa mięsista w normie. Podejrzenie podwójnego UKM-u (nieposzerzony). W biegunie górnym torbielka o śr. 14mm. W rzucie echa centralnego kilka torbielek o śr. do 18mm. Nerka lewa dł. ok. 13,5cm. Warstwa mięsista w normie. UKM nieposzerzony. W rzucie echa centralnego nerki kilka torbielek o śr. do 16mm. W części środkowo-dolnej nerki torbiel korowa o policyklicznych zarysach o wym. 50x25mm, z cienką nieunaczynioną przegrodą. Pęcherz moczowy dobrze wypełniony, o ścianach nieco pogrubiałych do ok. 3,5mm. Gruczoł krokowy o masie ok. 27g, ze zwapnieniami. Zaleganie moczu po mikcji w pęcherzu - ok. 51ml.

Wsk. konsultacja urologiczna i ew. TK jamy brzusznej.